

Morfología de los Globulos Rojos.

Variación en el Tamaño.

Distribución de Hemoglobina.

Variación de la forma.

Inclusioniones

Distribución de G. Rojos.

Normal 7-8 mm



Hipocromia.

Diapocito

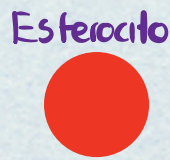
Acantocito

C. Pappenheimer

Aglutinación.



Microcito



Queratocito



Anillo de Cabot



Macrocito





ovalocito




Esquistocito



Punteado de Basófilo.



Macrocito oval




Estomatocito



Dacriocito



C. Howell - Jolly



Pila de Monedas

Macrocito hipocromico



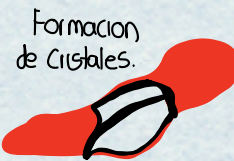Policromastia



Depranocito



Equinocito



HbC